

ХАРАКТЕРИСТИКА УЛЬТРАЗВУКОВОЙ ДИАГНОСТИКИ У ЖЕНЩИН С АНАЛЬНОЙ ИНКОНТИНЕНЦИЕЙ

Д.Ф. Курбанова, Г. Рамазанова

НИИ Акушерства и Гинекологии, Баку, Азербайджан

Ключевые слова: послеродовые разрывы промежности, ультразвуковое исследование, анальная инконтиненция

Актуальность проблемы. Бесспорно, одной из причин развития анальной инконтиненции (АИ) являются послеродовые разрывы промежности различной степени тяжести [1-16]. Нельзя отрицать, что в акте дефекации решающая роль принадлежит леваторам, т.е. мышцам, поднимающим анальный канал. Согласно мнениям многих исследователей, именно леваторы являются одним из ключевых механизмов ректо-вагинальной перегородки. Следовательно, родовые травмы, полученные в процессе вагинальных родов, вызывают не только расхождение леваторов, но и способствуют пролабированию передней стенки прямой кишки во влагалище. В результате могут возникать воспалительные процессы. Немаловажную роль играют и грубые рубцовые изменения, несостоятельность швов, сформировавшиеся не только в процессе некомпетентных хирургических вмешательств, но и функциональное состояние запирающего аппарата прямой кишки (ЗАПК), в частности наружного анального сфинктера (НАС) и внутреннего анального сфинктера (ВАС), а именно несостоятельности координированного взаимодействия указанных сфинктеров, весомая роль принадлежит и возрастной категории рожениц. Как показали наши исследования, несостоятельность координированного действия указанных сфинктеров, связана со снижением тонуса мышц тазового дна, в основном пуборектальной мышцы, снижением тонуса ВАС и НАС, что в итоге приводит к неудержанию кишечного

Следовательно, при снижении остроты аноректального угла, т.е. расположение аноректального угла под неправильным углом будет способствовать ослабеванию пуборектальной петли, что приведет к несостоятельности процесса удерживания анальных сфинктеров. Несомненно, диагностика АИ в современной медицинской практике не вызывает трудностей, хотя в большинстве случаев, АИ остается скрытой, о чем

содержимого. Анальный канал закрыт благодаря повышенному тону ВАС и НАС, и согласно указаниям в литературе, по всей длине имеет вид переднезадней щели, переходя в прямую кишку под углом 80-100°. Необходимо отметить, что в момент дефекации происходит рефлекторное расслабление пуборектальной мышцы и анального сфинктера, выпрямление аноректального угла (рис.1), что позволяет пройти содержимому в анальный канал. Важно отметить, что наличие правильного расположения аноректального угла, который действует как клапан-заслонка, является ключевой основой держания кишечного содержимого.

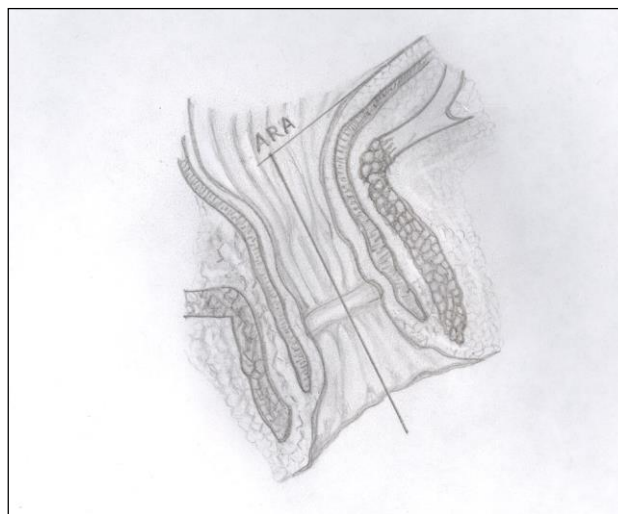


Рис. 1.

Анальный канал. Аноректальный угол (ARA)

свидетельствуют исследования некоторых авторов, которое изъясняется не обращением пациенток за медицинской помощью [2-7].

Методы и материалы исследования. Для оценки изменений в анально-сфинктерном аппарате нами проведено эндоанальное ультразвуковое исследование (ЭУЗИ). Важно подчеркнуть, что ЭУЗИ проводили с помощью инновационного метода, предложенного Нурбековым А.А.,

Тургуновым Е.М. с соавт. (патент А61В8/00 КЗ А4 22240 Республики Казахстан, 2010). Данный метод позволяет проводить топическую диагностику мышечного компонента ЗАПК и дает возможность определить глубину, протяженность и уровень повреждения обеих сфинктеров. Нами был применен условный циферблат, с целью изолирования для ориентации изображения передней стенки анального сфинктера в проекции 12 часов условного циферблата. Проведена оценка толщины сфинктеров на трех уровнях анального канала, включающего верхний, средний и нижние слои сфинктеров ВАС и НАС в проекциях 3-х; 6-ти; 9-ти, 12-ти часов соответственно. Для определения толщины всех трех слоев указанных сфинктеров мы условно подразделили пациенток на 2 подгруппы А и Б; в подгруппу А вошли 20 женщин с различной степенью несостоятельности как наружного, так и внутреннего анальных сфинктеров. В свою очередь, в подгруппу Б вошли 20 контрольной группы, без анатомо-травматических повреждений обеих сфинктеров. Артефактов при ЭУЗИ сканировании не было выявлено.

Целью нашего исследования явилось оценка роли эндоанальной ультразвуковой диагностики в выявлении патологических изменений, связанных с послеродовыми травмами.

Результаты и их обсуждения. Согласно поставленной нами цели проведено ЭУЗИ у 50 женщин основной группы в зависимости от степени недостаточности сфинктеров (НсАС) и 20 женщин КГ. Основную I группу (НсАС I ст.) составили 15 женщин; II группу (НсАС II ст.) - 15 женщин; III группу (НсАС III ст.) - 20 женщин соответственно. Контрольную группу (КГ) составили 20 пациенток, не имеющих травмы и каких-либо заболеваний аноректальной области. Проведение ЭУЗИ позволило визуализировать анальный канал, отделы прямой кишки, ретро-вагинальную перегородку и т.д. Данный метод позволил изучить НАС и ВАС. Необходимо отметить, что при АИ наблюдается повреждение НАС и ВАС, дегенерация ВАС. На ЭУЗИ визуализировались зияние анального сфинктера в покое и при напряжении, снижение тонуса мышц, как НАС, так и ВАС. Разрывы НАС были зарегистрированы у 13(65%) женщин, разрывы ВАС зарегистрированы в 3(15%) случаях, разрывы ВАС и НАС - в 4(20%). Рубцы были в положении 3-х часов у 3(15%) пациенток, в положении 6-ти

часов у 9(45%) женщин, в положении 9-ти часов у 3(15%), в положении 12-ти часов у 5(25%) соответственно. Размеры рубцов колебались в интервале от 2,0 мм. до 6 мм. В 9(45%) случаях рубцы располагались в нижней трети НАС, в 11(55%) случаях, дефекты распространялись на средние и верхние слои НАС и ВАС. Определялось скопление жидкостей, наличие абсцессов, которые визуализировались в пределах НАС. Согласно проведенным исследованиям, послеродовые разрывы характеризовались наличием рубцовой ткани, местами грубой структуры, которые способствовали дифференцированному утолщению ВАС и НАС. Необходимо отметить, что у 8% пациенток имели скрытое повреждение анального сфинктера. Визуализированный наружный (внешний) сфинктер (*m. ani externa*) представляет собой кольцевую структуру, которая состоит из поперечнополосатой мускулатуры, окружающей анальный канал. Внутренний сфинктер (*m. ani internal*), в отличие от внешнего сфинктера состоит из гладкомышечной ткани.

Таким образом, деформация, грануляционные и соединительнотканые изменения способствуют возникновению асимметрии волокон мышечных пучков и мышц леваторов, приводя к их деформации и в результате этих изменений, происходит диастаз леваторов, а также рубцовая их деформация, сформировавшаяся при акушерских травмах, что в конечном итоге способствует несостоятельности мышц тазового дна. В зависимости от глубины поражения при I-II степени определяется втяжение мышечного кольца со стороны анального канала, при III степени визуализировалось втяжение или резкое истончение мышечного кольца со стороны параректальной мышцы, при IV-ой степени отмечалось полное истончение анального сфинктера. На рис.5 - рис.7 представлены ультразвуковые изображения НАС и ВАС в норме и при патологии. При ЭУЗИ рубцы визуализировались как гипоэхогенной структуры, так и гиперэхогенной. Разрывы анального сфинктера были либо изолированными, где повреждение касалось только НАС, либо определялось совместно с параллельным повреждением ВАС. Необходимо отметить, что рубцы вызывают утолщение, как НАС, так и ВАС. В некоторых случаях, на ЭУЗИ ВАС визуализировался гипоэхогенной структуры, слизистая оболочка была неравномерной с экзогенной структурой, определялось и

целостность НАС в виде гиперэхогенного кольца, а также визуализировалась ректовагинальная перегородка и пуборектальная мышца. На ЭУЗИ в КГ ректовагинальная перегородка визуализируется в виде повышенной эхогенной, однородной структуры, имеет четкие контуры. При повреждениях, ректовагинальная перегородка визуализируется в виде неоднородной структуры, имея смешанную эхогенность, с нечеткими контурами, с относительным ее утолщением, также визуализируется складчатость, что можно изъяснить снижением упругости эластических свойств ткани. Не исключено, что решающую

роль играет и возраст женщины, так как с возрастом свойства тканей меняются.

Показатель длины (продолжительности) анального канала при НсАС I ст. в I-ой группе был снижен на 3,94% по отношению к КГ и составил $3,42 \pm 0,01$ см., тогда как в КГ был в пределах $3,56 \pm 0,01$ см. соответственно. При НсАС II ст. во II-ой группе показатель длины анального канала был снижен на 20,3% по отношению к КГ и составил $2,84 \pm 0,02$ см. и $3,56 \pm 0,01$ см. соответственно. При НсАС III ст. в III группе данный показатель был снижен на 36,6% по отношению к КГ и составил $2,26 \pm 0,02$ см. и $3,56 \pm 0,01$ см.

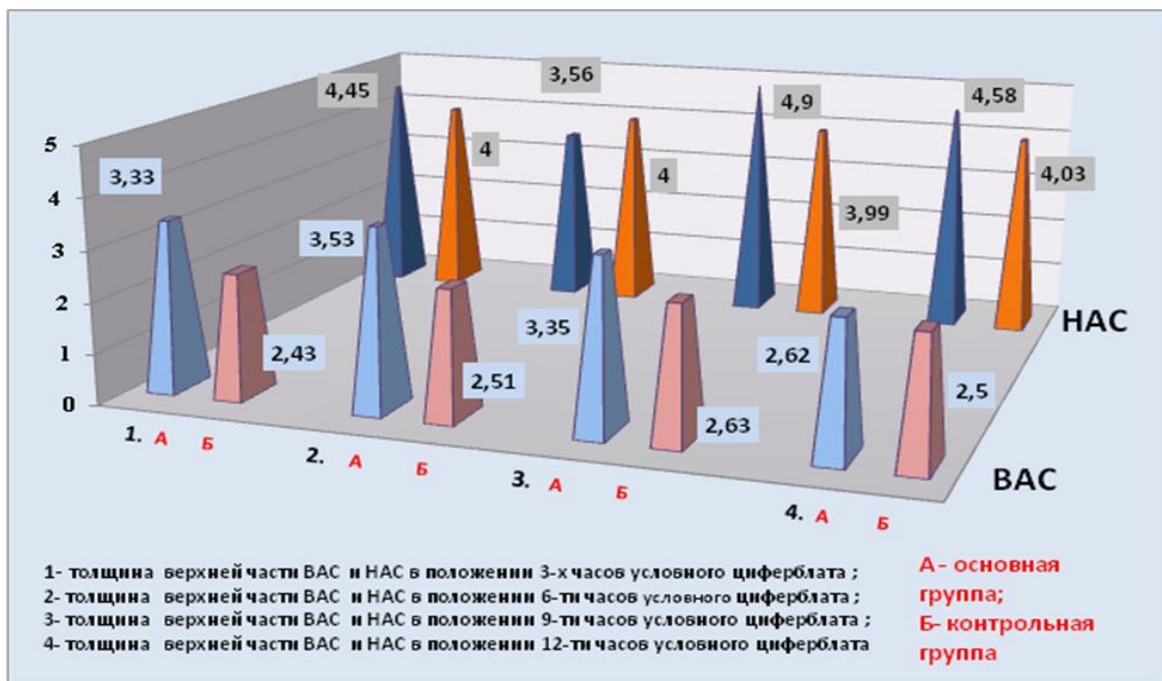


Рис. 2.

Диаграмма структурных изменений толщины верхней части сфинктеров ВАС и НАС (мм)

Как показали проведенные исследования наружный сфинктер короче, чем внутренний. ЭУЗИ показали, что анальный канал имеет 3-х слойную структуру: I слой - эпителий, подэпителиальная соединительная ткань, которая имеет рефракцию средней интенсивности; II-ой слой - внутренний сфинктер, имеет рефрактерность низкой интенсивности, III-ий наружный слой представлен перианальной жировой клетчаткой с рефрактерностью высокой интенсивности. При НсАС II-III ст. аноректальная и влагалищная центры визуализируются под углом 9-12 часов условного циферблата. При этом необходимо

отметить, что данные пациентки предъявляли жалобы на недержание газов, стула, что связывали с тяжело протекающими вагинальными родами. При ЭУЗИ визуализировались и асимметрия расположения указанных центров. Проведенные исследования показали повреждения задней спайки больших половых губ, части задней стенки влагалища и кожи промежности, что расценивалось нами как разрыв промежности I степени. Нужно отметить, что повреждения мышц при данной степени не визуализировались.

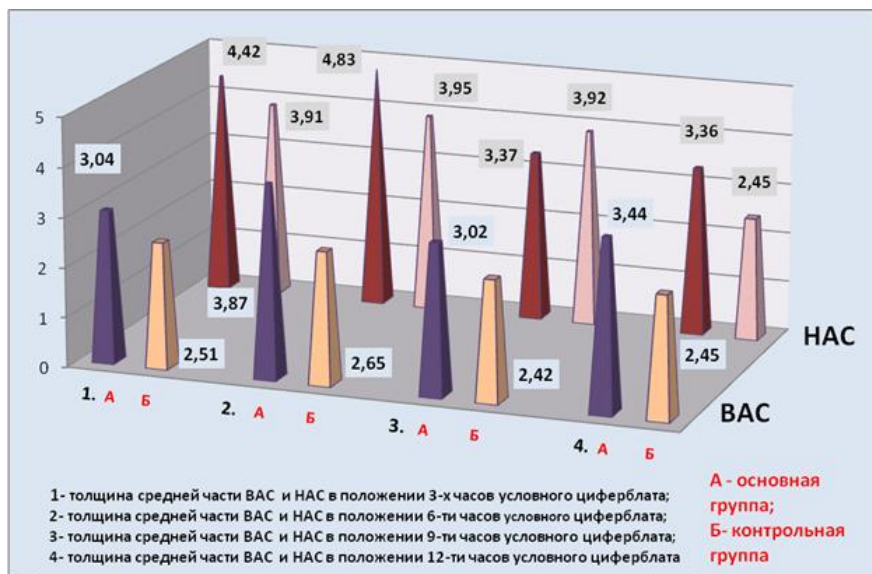


Рис. 3.

Диаграмма структурных изменений толщины средней части сфинктеров ВАС и НАС (мм)

При разрывах II-ой степени, помимо задней спайки и кожи промежности визуализировалось повреждение сухожильного центра промежности, идущие к нему луковично-губчатой, поверхностной и глубокой поперечной мышц промежности. Статистический анализ полученных результатов ЭУЗИ показали изменение толщины аноректальных мышечных структур в

зависимости от степени АИ (рис.2;3;4). Средняя толщина ректовагинальной перегородки у пациенток с НсАС III-ей и II-ой групп по отношению к КГ: $2,0 \pm 0,08$ см., $1,68 \pm 0,08$ см. в сравнении с $0,9 \pm 0,04$ см. соответственно (рис.3). У пациенток I-ой группы НсАС I ст. выявлено относительное утолщение ректовагинальной перегородки.

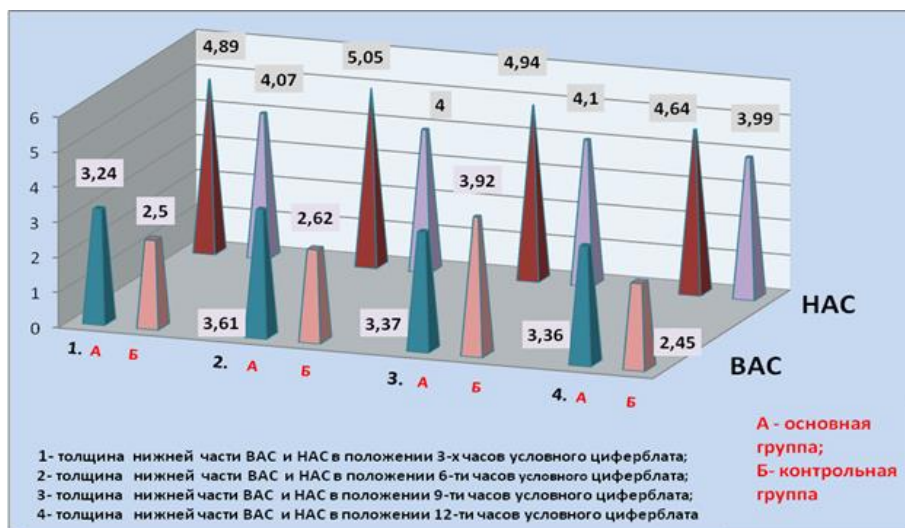


Рис. 4.

Диаграмма структурных изменений толщины нижней части сфинктеров ВАС и НАС (мм)

Также наблюдалось утолщение леваторов у пациенток с НсАС III-ей ст. по отношению к КГ: $28,43 \pm 1,38$ мм и $21,91 \pm 0,36$ мм соответственно. Таким образом, при выявлении дегенеративных

изменений в леваторах необходимо укрепить ректовагинальную перегородку, что будет препятствовать нахождению сфинктеров в состоянии

расслабления. Как было вышеизложено, толщину сфинктеров ВАС и НАС оценивали, применив моделирование по условному циферблату в проекциях 3; 6; 9 и 12 часов на соответствующих 3-х уровнях (верхней, средней, нижней частей обеих сфинктеров). За пороговые значения нами приняты показатели КГ.

Верхняя часть анального сфинктера. Согласно проведенному статистическому анализу, средняя толщина ВАС в верхней части анального канала варьировала в интервалах: 3,33 мм.; 3,53 мм.; 3,35 мм. и 2,62 мм. соответственно; тогда как в КГ данные показатели регистрировались в пределах 2,43 мм.; 2,51 мм.; 2,63 мм.; 2,50 мм. в положениях 3; 6; 9 и 12 часов условного циферблата (рис.2).

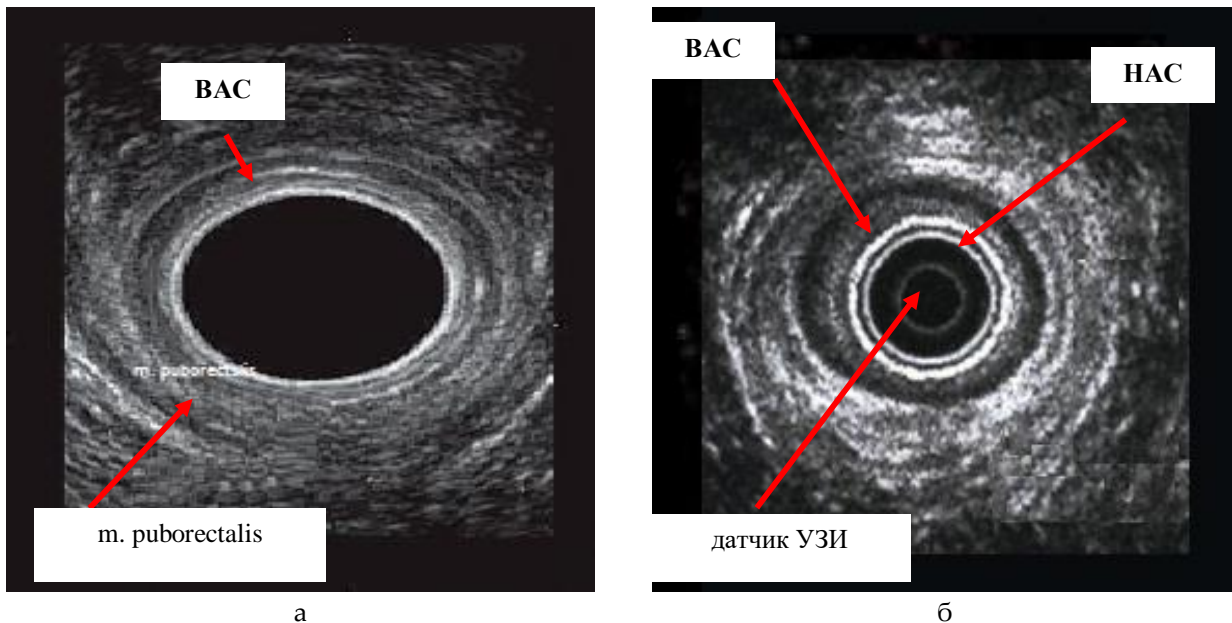


Рис. 5 (а; б).

ЭУЗИ мышц анального канала без патологии

а) *m. puborectalis*; б) ВАС (структура гипоэхогенная);

НАС (расположен снаружи от ВАС, структура гиперэхогенная).

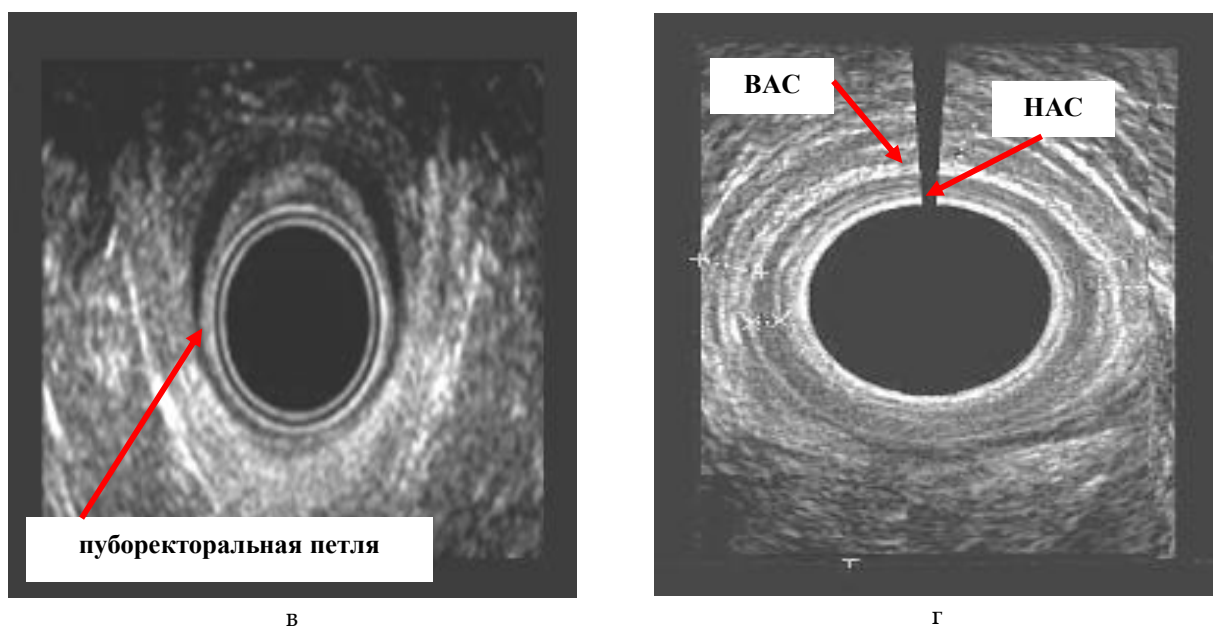
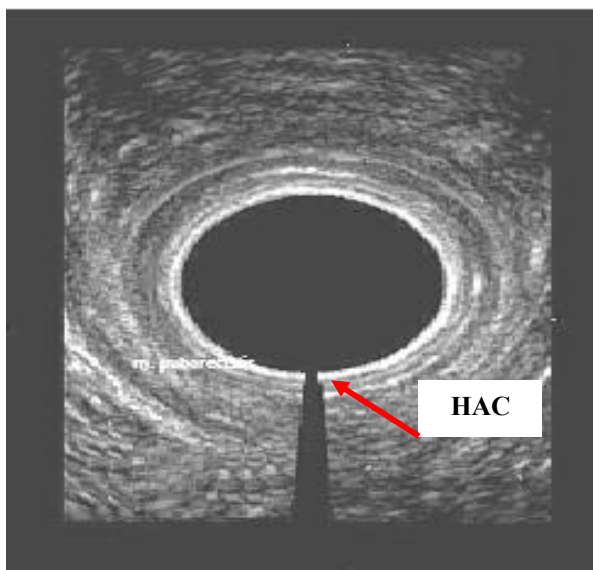


Рис. 5 (в; з).

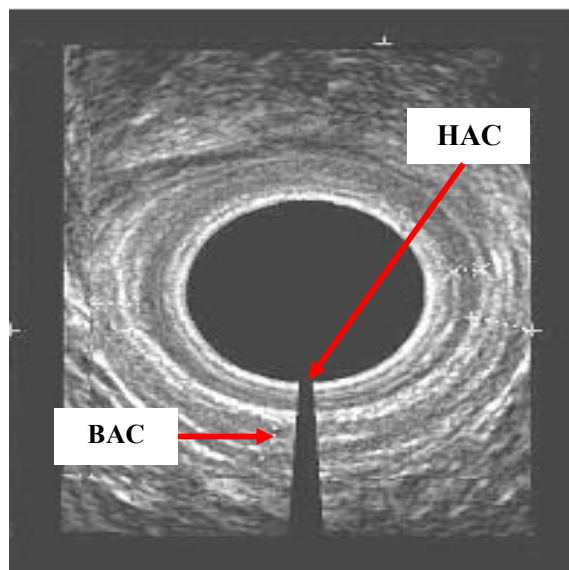
ЭУЗИ мышц анального канала

в) пуборекторальная петля (анальный канал в норме);

з) разрыв ВАС и НАС (положение 12 час. усл. циферблата)



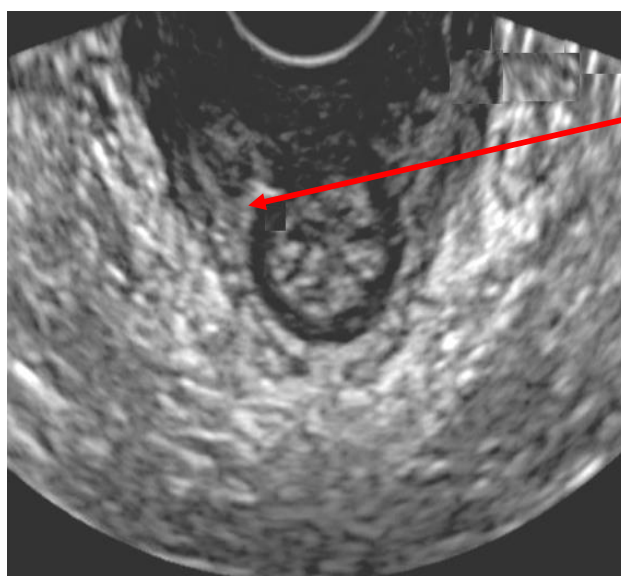
а



б

Рис. 6 (а, б).

*ЭУЗИ мышц анального канала при АИ
а) разрыв НАС (положение 6 час. усл. циферблата);
б) разрыв ВАС и НАС (положение 6 час. усл. циферблата)*



рубцовая
деформация
НАС

Рис. 7.

*Дефект НАС анального канала
(рубец в положении 11 час. усл. циферблата)*

Средняя толщина НАС верхней части анального канала регистрировалась в интервалах: 4,45 мм.; 3,56 мм.; 4,90 мм.; 4,58 мм. по отношению к КГ: 4,0 мм.; 4,0 мм.; 3,99 мм.; 4,03 мм. соответственно в положениях 3; 6; 9 и 12 часов условного циферблата (рис.3).

Таким образом, наблюдается диффузное утолщение ВАС и НАС в измеряемых интервалах. Средняя толщина верхней части анального сфинктера ВАС была значительно больше на 6 часах условного циферблата по сравнению с

измерениями 3; 9; 12 часов соответственно. Анализируя средние значения показателей толщины верхней части НАС надо отметить утолщение наружной части анального сфинктера, среднестатистические значения которого регистрировались в положении 9 часов условного циферблата по отношению к КГ: 4,90 мм. и 3,99 мм. соответственно. В положении 6-ти часов условного циферблата отмечено истончение НАС.

Средняя часть анального канала. Характеризуя среднюю часть обеих рассматриваемых

сфинктеров ВАС и НАС надо отметить, что средняя толщина ВАС анального канала в положении 6 часов условного циферблата варьировала в интервале 3,87 мм. по отношению к КГ- 2,65 мм. соответственно, что указывало на значительное утолщение средней части ВАС анального канала. Со стороны НАС отмечалось диффузное утолщение средней части указанного сфинктера в положении 6 часов условного циферблата по отношению к КГ: 4,83 мм. и 3,95 мм. соответственно. Отмечено утончение средней части в положении 9-ти часов условного циферблата по отношению к КГ: 3,37 мм. и 3,92 мм. соответственно.

Нижняя часть анального канала. Характеризуя толщину сфинктеров ВАС и НАС надо отметить, что средняя толщина нижней части ВАС составила 3,24 мм.; 3,61 мм.; 3,37 мм.; 3,36 мм. в положениях 3; 6; 9 и 12 часов; тогда как в КГ данные значения в указанных положениях варьировали в интервалах: 2,59 мм.; 2,62 мм.; 3,02 мм.; 2,45 мм. соответственно (рис.4).

Таким образом, было отмечено значительное диффузное утолщение, носящее циркуляторный, диффузный характер, нижней части ВАС в положении 6 часов 3,61 мм. по отношению к КГ 2,62 мм. соответственно. Оценивая структурную характеристику НАС также надо отметить, что визуализировано выраженное утолщение нижней части 5,05 мм. по отношению к КГ 4,0 мм. соответственно. Рубцы определялись как нарушение анатомической текстуры как НАС, так и ВАС. Следует отметить, что в литературе рубцы именуется пектенозом.

Выводы: Изменение анатомических структур анального канала, наличие рубцовых сужений, свищей и др. приводит к выраженному дисфункциональному нарушению механизма действия обеих сфинктеров, снижению упруго-

эластических свойств их мышечных пучков, что в итоге способствует возникновению АИ.

1. Анальная инконтиненция наблюдалась в 65,8% случаев у женщин с акушерскими травмами I-IV степени (АИ: I ст. 25,6%; II ст. 20,5%; III ст. 19,7% случаев).

2. Анальная инконтиненция чаще наблюдалась у пациенток с разрывами промежности IV и III ст. (63,6% и 57,9% случаев).

3. Среди этиологических факторов неблагоприятного исхода первичной коррекции разрывов промежности достоверно чаще отмечены: несостоятельность швов (9,4% случаев); дефект ректовагинальной перегородки (9,4%); деформация анального сфинктера (8,54%); ректовагинальные свищи (5,98%); абсcess и фистула ректовагинальной перегородки (5,12%); ректоцеле (9,4% случаев).

4. Повторное обращение после первичной коррекции разрывов промежности зарегистрировано в 37,6% случаев.

5. Разрывы НАС отмечены в 65% случаев, разрывы ВАС – в 15%, разрывы ВАС и НАС – в 20% случаях. Рубцы чаще определялись в проекциях: 6-ти и 12 часов (45% и 25% случаев), в проекциях 3-х и 9-ти часов - с одинаковой частотой (15% случаев). Размеры рубцов варьировали от 2,0 мм. до 6 мм; в 45% случаев рубцы располагались в нижней трети НАС, в 55% случаях, дефекты распространялись на средние и верхние слои НАС и ВАС.

6. Изолированное повреждение ВАС отмечено в 7,69% случаев; изолированное повреждение НАС - в 14,52% случаев. Дефекты обеих сфинктеров наблюдались в 15,38% случаев. Дефекты локализовались в основном на передней стенке, 18,8% случаев и задней стенке – 11,11% случаев.

XÜLASƏ

Ultrasonoqrafiya diaqnostikanın anal inkontinensiya olan qadınlarda xüsusiyyətləri

D.F. Kurbanova, G. Ramzanova
Tədqiqat Məmalığı və Ginekologiya İnstitutu
Bakı, Azərbaycan

Açar sözlər: doğuşdan sonrakı aralığın cırılması, ultrasəs müayinələr, anal inkontinensiya

SUMMARY

Characteristics of Ultrasonic Diagnostics in Women with Anal Incontinence

D.F. Kurbanova, G. Ramzanova
Research Institute of Obstetrics and Gynecology
Baku, Azerbaijan

Key words: postpartum perineal ruptures, ultrasound, anal incontinence

Qadınlarda doğuş zamanı anal sfinkterin zədələnməsinin kompleksli kliniki və diaqnostik müayinələri aparılmışdır. Göstərilmişdir ki, doğuşdan sonra anal sfinkterin anatomik quruluşunda yaranan dəyişikliklər, çarıqlar nəticəsində yaranan daralmalar, fistulaların yaranması və sayra nəticələrində, anal sfinkterlərin hərəkət mexanizminin ciddi disfunktsional pozulmasına, əzələ bağlarının elastik xüsusiyyətlərinin azalmasına gətirib çıxardır və qadınlarda anal inkontinensiyanın ortaya çıxmasına səbəb olur.

A comprehensive clinical and diagnostic examination of women with obstetric anal sphincter injuries was carried out. It was found that changes in the anatomical structures of the anal canal, the presence of cicatricial contractions, fistulas, etc. lead to a pronounced dysfunctional violation of the mechanism of action of anal sphincters, a decrease in the elastic-elastic properties of their muscle bundles, which ultimately contributes to the occurrence of anal incontinence.

ЛИТЕРАТУРА

1. Ağayev B.A., Əliyeva E.M., Musayev X.N. Doğuşdan sonra bağırsağın möhtəviyyətini saxlama qabiliyyəti pozulmuş xəstələrdə DBQA-nin funksional vəziyyəti // "Cərrahiyyə" jurnalı (Surgery). 2009, №2(18), səh.3-6.
2. Əliyev E.A. Travmatik sfinkter çatışmazlığı olan xəstələrdə düz bağırsağın qarayıcı aparatının funksional xüsusiyyətləri // "Cərrahiyyə" jurnalı, 2010, № 3(23), səh.40-44.
3. Musayev X.N., Əliyeva E.M., Axundova N.N. Эффективность сочетанного применения новых методов оперативных вмешательств и после-операционного лечения при родовых разрывах промежности и послеродовом анальном недержании. // Ж. "Sağlamlıq". 2009, №6, стр.21-26.
4. Sultanova S.H., Əliyev E.A., Əzimov E.H. Təməssiz rektal sfinkteromanometriya //Azərbaycan Tibb Jurnalı, 2009, № 1, səh.131-133.
5. Sultanov H.A., Əliyev E.A. Anal sfinkter çatışmazlığı olan xəstələrin müalicəsinin nəticələri // "Cərrahiyyə" jurnalı, 2005, № 2, səh.32-37.
6. Sultanova S.H. Aralığın köhnə III dərəcə cırılmasının diaqnostika və müalicəsi // "Cərrahiyyə" jurnalı (Surgery). 2008, №4(16), səh.86-89.
7. Sultanova S.N., Əliyev E.A., Abbasov A.Q. Лечение разрывов промежности // "Хірургія України", 2011, 1(37), стр.40-45.
8. Алиев Э.А. Лечение послеоперационной недостаточности анального сфинктера // Международный медицинский журнал. 2011, №3(67), стр.90-95.
9. Adil E. Bharucha. Management of Fecal Incontinence. // J. Gastroenterol. Hepatol (N Y). 2008 nov., vol. 4(11), p. 807-817.
10. Bellicini N., Molloy P.J., Caushaj P., Kozlowski P. Fecal incontinence: a review. //Dig. Dis. Sci. 2008 jan., vol. 53(1), p.41-46.
11. Bharucha A.E., Dunivan G., Goode P.S. et al. Epidemiology, Pathophysiology, and Classification of Fecal Incontinence: State of the Science Summary for the National Institute of Diabetes and Digestive and Kidney Diseases (NIDDK) Workshop. //Am. J. Gastroenterol. 2015 jan., vol. 110(1), p.127-136.
12. Bliss D.Z., Savik K., Jung H.J., Whitebird R., Lowry A., Sheng X. Dietary fiber supplementation for fecal incontinence: a randomized clinical trial //J. Res. Nurs Health. 2014 oct., vol.37(5), p.367-378.
13. Markland A., Wang L., Jelovsek J.E. et al. Symptom improvement in women after fecal incontinence treatments: a multicenter cohort study of the pelvic floor disorders network. //J. Female Pelvic Med. Reconstr Surg. 2015 jan-feb. 21(1), p.46-52.
14. Smith L.A., Price N., Simonite V. et al. Incidence of and risk factors for perineal trauma: a prospective observational study. // J. BMC. Pregnancy Childbirth. 2013, vol. 13, №59, p.59-70.
15. Williams A., Adams E.J., Tincello D.G., Walkinshaw S.A. et al. How to repair an anal sphincter injury after vaginal delivery: results of a randomised controlled trial. // BJOG: an international journal of obstetrics and gynaecology 2006, vol.113(2), p.201-207.
16. Wong M.T., Meurette G., Wyart V. et al. The actial bowel sphincter: single institutions experience over a decade. // J. Annals of surgery. 2011, vol. 254(6), p. 951-956.